

JOURNÉES
NATIONALES
DE LA MACULA

Du 26 au 30 juin
2017

“Il vous fait craquer
un peu plus chaque jour ?”

Ne laissez pas
la **DMLA** vous
empêcher de le voir

Pour connaître la liste de nos centres de dépistage partenaires
www.journees-macula.fr

0 800 00 24 26 Service & appel
gratuits



SNOF



Partenaire depuis 11 ans



Science For A Better Life



SEIKO



ORGANISATION



INSTITUT FRANÇAIS DE RECHERCHE
ET DE PREVENTION
DE LA MACULA
www.institut-iemp.com

EN PARTENARIAT AVEC

sommaire

La DMLA : une pathologie encore mal connue	3
La macula : Un petit bout de rétine, un grand rôle dans la vision	4
Trois grands types de (D)MLA	6
Les signes d’alerte	8
Du dépistage au diagnostic	11
Différents facteurs prédisposent à la DMLA	13
Prévenir la DMLA et ses complications	15
Actualisation des recommandations thérapeutiques	18
Les autres maladies de la macula	22



Dans les pays développés, la Dégénérescence Maculaire Liée à l'Âge ou «DMLA» est la principale cause de malvoyance et de cécité légale⁽¹⁾ après l'âge de 50 ans. Elle constitue un **enjeu majeur de santé publique**.

En 2007, date de la première campagne nationale d'information et de dépistage de la DMLA, une enquête réalisée par LH2 révélait une certaine méconnaissance de cette maladie.

En 2012, LH2 a renouvelé cette étude au sein de la même tranche d'âge (50-70 ans), afin de mesurer d'éventuelles évolutions. Aujourd'hui, 17 % des personnes interrogées associent spontanément la DMLA à l'univers oculaire (œil, vue, vision, rétine, macula), contre 3 % en 2007, ce qui constitue une augmentation significative. Cependant, près d'une personne sur cinq dit ne jamais avoir entendu parler de cette pathologie. Les efforts de sensibilisation doivent donc se poursuivre.

(1)Cécité légale : meilleure acuité visuelle corrigée < 1/10^{ème} et / ou champ visuel réduit à 10 degrés.

La macula :

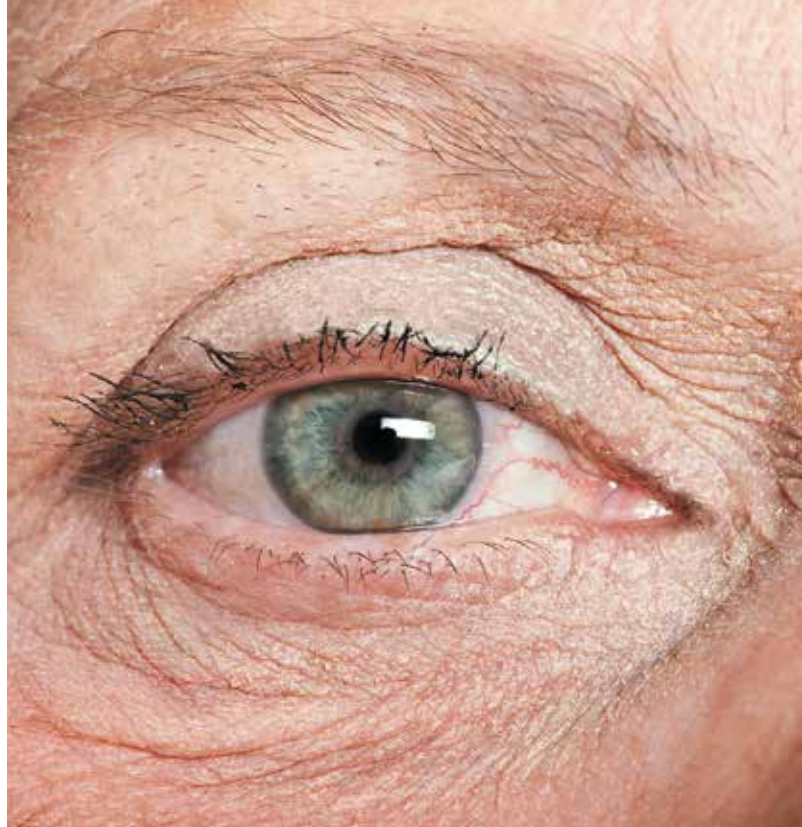Un petit bout de rétine, un grand rôle dans la vision

Connaître l'anatomie de l'œil et le fonctionnement de la vision permet de situer la DMLA et d'en comprendre les conséquences.

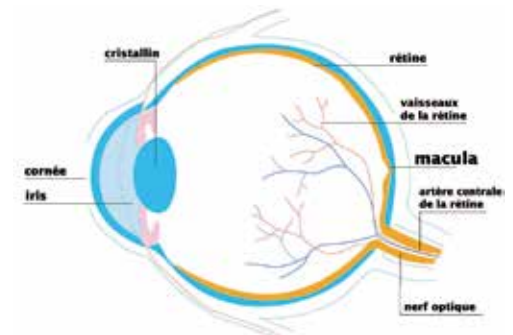
Dans des conditions normales, l'œil peut être comparé à un appareil photo argentique très sophistiqué :

- En avant, la cornée, une lentille convergente transparente, est en contact avec l'extérieur.
- A l'intérieur de l'œil, l'iris, qui confère aux yeux leur couleur, joue le rôle d'un diaphragme. Son ouverture centrale, la pupille, se dilate dans l'obscurité et rétrécit à la clarté, contrôlant ainsi la quantité de lumière qui entre dans l'œil.
- Le cristallin est une autre lentille convergente transparente. En modifiant son degré de courbure, il assure la "mise au point" qui permet de voir net à toutes les distances.
- Devant et derrière l'iris se trouvent deux "chambres" emplies d'humeur aqueuse, un liquide transparent.
- Derrière le cristallin, une vaste cavité est occupée par le gel du vitré, lui aussi transparent.
- La **rétine** tapisse le fond de cette cavité vitrénienne et peut être comparée à une pellicule photographique.
- La **macula se trouve au centre de la rétine** dont elle n'occupe que 2 à 3 % de la surface. Pourtant, c'est par elle que transitent 90 % des informations que reçoivent les aires visuelles du cerveau.

Les rayons lumineux issus des objets que nous voyons traversent en convergeant les milieux transparents de l'œil, puis sont projetés sur la rétine. Celle-ci transforme les signaux lumineux qu'elle reçoit en signaux électriques qui cheminent ensuite par les neurones visuels, du nerf optique au cortex occipital. Ainsi, quasi-instantanément, les informations visuelles transitent de l'œil au cerveau, qui les interprète.



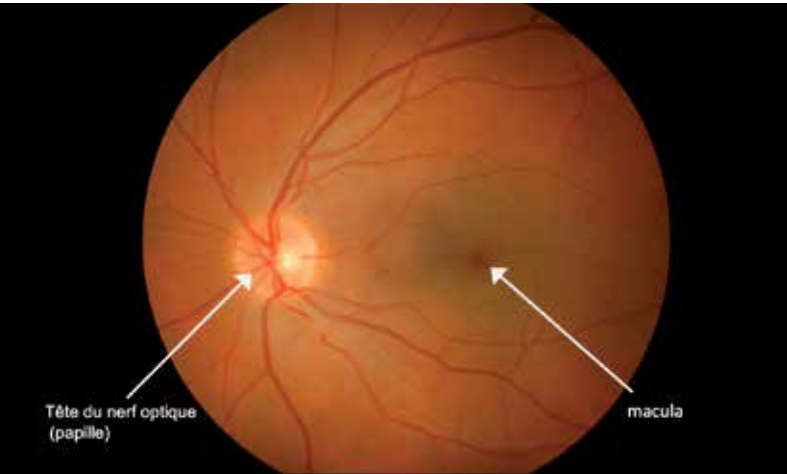
Malgré sa petite taille, 2 à 5 mm de diamètre, la **macula** est une structure visuelle **essentielle**. Elle permet la **vision centrale**, que l'on teste en mesurant l'acuité visuelle (souvent exprimée en dixièmes) et la perception des couleurs. Elle est spécialisée dans la vision fine qui permet la lecture, la couture, la reconnaissance des détails et des visages, la conduite automobile, la fixation du regard, etc. Elle est donc intimement liée à la **précision des gestes** et des activités.



Coupe schématique de l'œil vue de profil

Trois grands types de (D)MLA

La Dégénérescence Maculaire Liée à l'Âge ou "DMLA" est une maladie de la macula, donc de la rétine centrale. On en distingue plusieurs types.

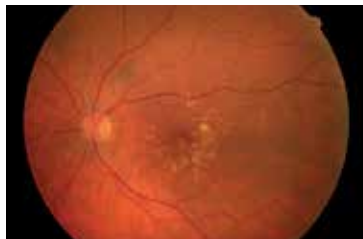

Vue de face de l'œil gauche*

• La **Maculopathie Liée à l'Âge (MLA)** est la forme précoce. Elle se caractérise par la présence de signes prédisposant à la DMLA, que seul l'ophtalmologiste peut détecter en examinant le fond d'œil.

A ce stade, les symptômes sont, soit absents, soit limités à une gêne visuelle (déformations, altération des couleurs), une discrète baisse d'acuité ou un besoin d'intensifier l'éclairage.

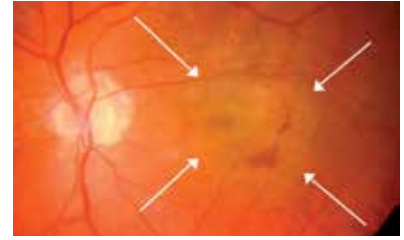
Une MLA peut rester stable ou évoluer vers une DMLA.



MLA, dépôts blanchâtres, ou drusen, dans la région maculaire*

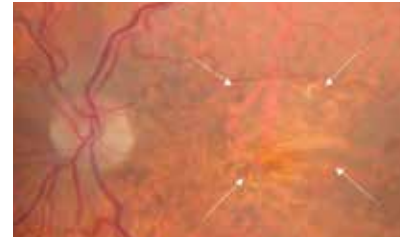* (Clichés Pr E. Souied)

• La **DMLA "exsudative", dite "humide"**, progresse rapidement. Elle se caractérise par la prolifération anormale de petits vaisseaux sanguins dans la région maculaire. Ces "néovaisseaux" sont fragiles. Ils peuvent suinter ou saigner et ainsi induire un œdème et des hémorragies dans et sous la rétine, ce qui peut faire baisser significativement la vision.



DMLA exsudative : hémorragie rétiniennes (flèches)*

• La **DMLA «atrophique», dite «sèche»**, progresse certes plus lentement mais n'en est pas moins sérieuse. Elle se caractérise par la disparition progressive des cellules rétinienne, en particulier des photorécepteurs (cellules visuelles), puis parfois de l'ensemble du tissu rétinien maculaire. Elle s'étend petit à petit, en général sur une dizaine d'années. Ainsi, les patients conservent longtemps une vision correcte, malgré une gêne pour reconnaître les détails.



DMLA atrophique*

Le **passage** d'une forme exsudative à une forme atrophique est possible et inversement, voire la coexistence des deux.

Chaque DMLA est particulière. Sa gravité et son évolution varient d'une personne à l'autre et d'un œil à l'autre chez une même personne. La maladie est typiquement bilatérale mais l'atteinte du 2^{ème} œil est en général secondaire (ce risque augmente d'environ 10 % par an).

En l'absence de traitement, les troubles visuels liés à la DMLA peuvent retentir de façon importante sur l'**autonomie** et la **qualité de vie** d'une personne.

La lecture, l'écriture, la reconnaissance des visages, la conduite automobile, etc. deviennent de plus en plus difficiles, voire impossibles.

La mauvaise vision peut aussi favoriser les chutes.

Les signes d'alerte

Dans un certain nombre de cas, la DMLA peut évoluer durant plusieurs mois, voire plusieurs années, sans que le patient ne s'en aperçoive. C'est pourquoi, dès l'âge de 55 ans, il est indispensable de consulter un ophtalmologiste chaque année, pour pouvoir dépister la maladie avant même l'apparition des premiers symptômes. Car quand les symptômes sont là, cela signifie que la rétine est déjà atteinte...



Si la DMLA peut apparaître sans qu'aucun signe ne soit perceptible, elle peut aussi se manifester par un ou plusieurs des symptômes suivants qu'il convient de connaître :

• Diminution de l'acuité visuelle

Souvent rapide, elle se traduit par des difficultés à distinguer les détails et gêne notamment la lecture.



• Sensation d'assombrissement

Un éclairage plus puissant devient nécessaire pour lire ou accomplir des tâches minutieuses.

• Moindre perception des contrastes

Les contours des objets ou des silhouettes semblent moins marqués. Ce trouble se manifeste aussi lors de la lecture.



• Brouillard visuel

Flou visuel et ternissement des couleurs sont possibles.

• Vision déformée

Ces "métamorphopsies" sont particulièrement repérables sur les lignes droites (rebord d'un cadre, d'une fenêtre...), qui paraissent gonflées ou ondulées.



• Perception d'une tache centrale ou de lettres manquantes dans un texte

Plus ou moins marqué, ce "scotome" ampute la vision centrale.




Quand ces symptômes apparaissent, il est indispensable de consulter au plus vite un ophtalmologiste. Lui seul pourra en effet poser un diagnostic et déterminer si ces signes sont liés à une DMLA ou éventuellement à une autre pathologie.

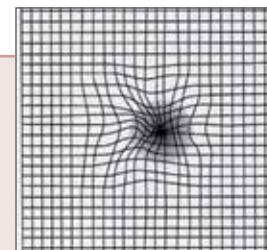
Les études les plus récentes ont établi que le traitement d'une DMLA exsudative devait idéalement débuter moins de 10 jours après l'apparition des premiers symptômes. En effet, ces symptômes peuvent être le signe que des vaisseaux fragiles laissent diffuser du sérum, responsable d'un **soulèvement de la rétine**, et/ou du sang entraînant l'apparition d'**hémorragies rétinienne**s. D'heure en heure, **des dommages tissulaires peuvent alors apparaître**. Certains peuvent générer une atteinte de la vision et être irréversibles : baisse d'acuité, tache centrale, difficulté à lire et reconnaître les visages, etc.

Des tests pour démasquer les symptômes

Les zones de rétine saines peuvent temporairement compenser la vision défaillante. C'est pourquoi les symptômes de DMLA passent parfois inaperçus. Afin de démasquer ces symptômes sans perdre de temps, différentes méthodes existent, dont la grille d'Amsler.



Grille d'Amsler "normale"



Simulation : perception de métamorphopsies et d'un scotome central

- Effectuez ce test dans une pièce bien éclairée.
- Si vous en portez, mettez les lunettes avec lesquelles vous avez l'habitude de lire.
- Placez la grille à votre distance habituelle de lecture.
- Cachez un œil.
- Fixez le point central tout en observant le quadrillage.
- Reproduisez le test avec l'autre œil.

Si les lignes de la grille vous paraissent déformées, amputées, mobiles ou superposées à une tache, il est urgent de consulter un ophtalmologiste. Ces signes peuvent témoigner d'une DMLA et justifier un traitement.

Attention :

La grille d'Amsler permet seulement de détecter des symptômes. **Il ne s'agit pas d'une méthode de dépistage** (qui nécessite l'examen du fond d'œil).

En effet, ce test :

- peut être normal malgré une DMLA ;
- peut révéler une DMLA s'il est anormal, mais aussi une autre maladie ;
- peut ne pas convenir à certaines personnes.

Au moindre doute, l'avis d'un **ophtalmologiste** s'impose.

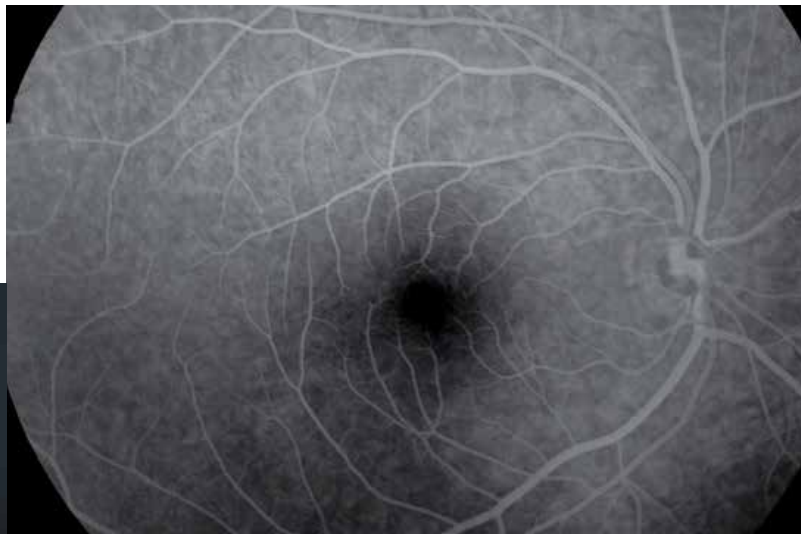
Une **auto-surveillance** régulière par test d'Amsler peut, par exemple, être conseillée par le médecin aux patients dont un œil a déjà été atteint par une DMLA, pour permettre de reconnaître au plus vite une rechute ou une atteinte du deuxième œil.



Du dépistage au diagnostic

Seul l'examen de la rétine pratiqué par un ophtalmologiste, permet de poser le diagnostic de MLA ou de DMLA.

Pour dépister une DMLA, l'ophtalmologiste examine le fond d'œil à l'aide d'une loupe spécifique et d'un bio-microscope.



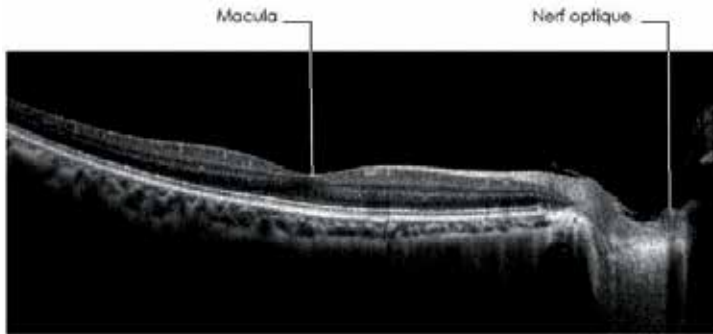Angiographie à la fluorescéine, aspect normal du pôle postérieur de l'œil droit

- Si le fond d'œil révèle des signes évoquant une DMLA, d'autres examens, complémentaires les uns des autres, sont indispensables pour affiner le diagnostic :
 - **Une angiographie rétinienne** comporte l'injection d'un produit de contraste dans une veine de l'avant-bras. Quelques secondes plus tard, ce colorant atteint la région oculaire. Il imprègne transitoirement le fond d'œil dont il révèle ainsi les détails (la rétine, ses vaisseaux, leurs anomalies éventuelles...), qu'une série de photographies permet de fixer et d'analyser.

Différents facteurs prédisposent à la DMLA

La fluorescéine et le vert d'indocyanine sont deux colorants qui ne fournissent pas les mêmes renseignements. Les deux types d'angiographie sont donc complémentaires et souvent réalisés au cours de la même séance.

- Tel un microscope, la **Tomographie en Cohérence Optique (OCT)** fournit des images en coupe de la rétine, dont les différentes couches et les anomalies apparaissent avec une précision de l'ordre de quelques microns. Elle ne nécessite pas d'injection de colorant. L'OCT est devenu incontournable pour le diagnostic et la surveillance de la DMLA et de bien d'autres maladies rétinienne.



OCT d'un œil normal :
les différentes couches de la rétine sont bien visibles (Cliché EBC)

- Ces examens sont réalisés en consultation externe (pas d'hospitalisation nécessaire). Certains d'entre eux imposent une dilatation préalable de la pupille par instillation de collyres dits "mydriatiques". Ceci trouble la vue pendant quelques heures, durant lesquelles la conduite automobile est contre-indiquée. Il est donc recommandé aux patients d'être accompagnés et de se munir de lunettes de soleil.

La DMLA est dite «**multifactorielle**». Ses mécanismes biologiques, complexes, ne sont pas parfaitement élucidés. Un ensemble de facteurs génétiques (de nombreux gènes ont été identifiés) et environnementaux participent à son développement.

L'âge et les antécédents familiaux ou personnels de DMLA sont des facteurs prédisposants forts, non modifiables. Il existe ainsi des cas de DMLA familiales.

D'autres paramètres sont modifiables :

- **le tabagisme** est le principal facteur de risque lié à l'environnement. Chez les grands fumeurs, le risque de MLA et de DMLA est multiplié par 3 à 6 ;
- **une carence en acides gras oméga-3** à longue chaîne (EPA, DHA⁽²⁾) est associée à un risque élevé de DMLA ;
- **le surpoids, l'obésité**, de mauvaises habitudes alimentaires et les déficits en certains pigments maculaires protecteurs (lutéine et zéaxanthine) interviennent également.

A ce jour aucune donnée scientifique n'a prouvé la relation entre l'exposition à la lumière du soleil et la DMLA.



«Selon l'étude NAT-2⁽³⁾, une supplémentation en oméga-3 pourrait réduire de moitié le risque de DMLA exsudative. C'est une grande nouveauté qui ouvre la voie à des mesures de prévention reposant sur des preuves scientifiques» révèle le Pr Eric Souied, Ophthalmologiste au CHI de Créteil et ancien Président

de l'Association DMLA, créée en 2003 pour :

- informer le grand public ;
- écouter, soutenir et aider les patients ;
- créer un réseau de professionnels de santé ;
- aider la recherche médicale et scientifique contre la DMLA.

(2) DHA et EPA : acides docosahéxaénoïque et eicosapentaénoïque.

(3) Première étude explorant le potentiel d'une supplémentation orale, sur une longue durée, en DHA pour prévenir le développement de la DMLA (300 patients sur 3 ans). Etude portée par le Professeur Eric Souied.



Prévenir la DMLA et ses complications

A partir de l'examen du fond d'œil, les ophtalmologistes peuvent, grâce à des outils validés, évaluer en pourcentage, le risque, pour une personne donnée, de déclarer une DMLA dans les cinq ans qui suivent. Cette estimation permet d'adapter, au cas par cas, le rythme de la surveillance, les mesures préventives et de débiter, si nécessaire, les traitements au bon moment.

Il existe **trois niveaux de prévention** :

- éviter l'apparition de la maladie (prévention primaire) ;
- éviter l'apparition de symptômes (prévention secondaire) ;
- éviter les complications (prévention tertiaire).

Dans tous les cas, il faut **agir le plus tôt possible** pour avoir les meilleures chances de **préserver la vision**.

Eviter l'apparition de la maladie

Cela consiste à **identifier les personnes à risque**, avant que n'apparaissent les lésions de DMLA, pour les inciter à adopter, en prévention, une bonne hygiène de vie. Ceci inclut **la lutte contre le tabagisme** et une **alimentation appropriée**.

En effet, les études l'ont montré, des apports alimentaires suffisants et équilibrés en certains nutriments, qui possèdent tous des propriétés anti-oxydantes⁽³⁾, réduisent le risque d'apparition ou de progression des DMLA.

Il s'agit principalement :

- des acides gras essentiels de la famille des **oméga-3**, indispensables au fonctionnement des photorécepteurs (cellules visuelles) de la rétine (*saumon, hareng, maquereau, sardine, noix, noisettes, amandes, colza, soja...*) ;
- de la **lutéine** et de la **zéaxanthine**, pigments caroténoïdes présents dans la macula qu'ils contribuent à protéger (*épinards, brocolis, choux frisés et nombreux autres légumes verts...*) ;

(3) L'oxydation est liée au fonctionnement normal des cellules. Cependant, elle produit des radicaux libres, qui, s'ils ne sont pas neutralisés, sont toxiques. Les antioxydants s'opposent aux réactions d'oxydation, qui sont impliquées dans le développement de la DMLA (et aussi de bien d'autres maladies). La qualité des défenses anti-oxydantes de l'organisme est liée à l'alimentation (vitamines...).

- des **vitamines C** (*agrumes, fruits rouges...*) et **E** (*huile d'olive, avocat...*) ;
- et du **zinc** (*coquillages, crustacés, jaune d'œuf, pain complet, légumes secs...*).

Quelques conseils pour rester en bonne santé oculaireet générale !



- Ne pas fumer.
- Adopter sur le long terme une alimentation variée, saine et équilibrée, riche en poisson, fruits et légumes.
- Pratiquer régulièrement une activité physique en fonction de ses possibilités et de ses goûts (marche, natation, vélo, jardinage...).
- Surveiller et contrôler son poids, sa pression artérielle, sa cholestérolémie et sa glycémie.

Néanmoins les mesures préventives compensent difficilement les fortes prédispositions génétiques.

Eviter l'apparition des symptômes

Il s'agit :

- de dépister les MLA ou les DMLA asymptomatiques, grâce à un examen annuel du fond d'œil dès l'âge de 55 ans ;
- de proposer des solutions au cas par cas pour limiter la progression des lésions, dans la mesure du possible.

Eviter les complications

Certaines complications peuvent assombrir le pronostic visuel. Eviter les complications consiste :

- à traiter le plus tôt possible les DMLA accessibles aux thérapeutiques ;
- à apprendre aux personnes concernées à reconnaître le plus tôt possible les signes de rechute ou d'atteinte du 2^{ème} œil pour, là encore, les traiter sans retard. Les études montrent en effet qu'un bon suivi permet de maintenir la vision du premier œil à 7 ans et d'avoir une meilleure vision en cas d'atteinte du 2^{ème} œil, grâce à un diagnostic plus précoce.

Selon le degré de risque (histoire personnelle et familiale...), le type et le stade de la (D)MLA, les traitements en cours, le mode de vie (tabagisme...) et les carences nutritionnelles éventuelles, propres à chacun, l'ophtalmologiste peut être amené à prescrire, en plus, des **compléments alimentaires** pour tenter de ralentir la progression des lésions maculaires.

Face à la DMLA, chaque minute ...ou presque compte !

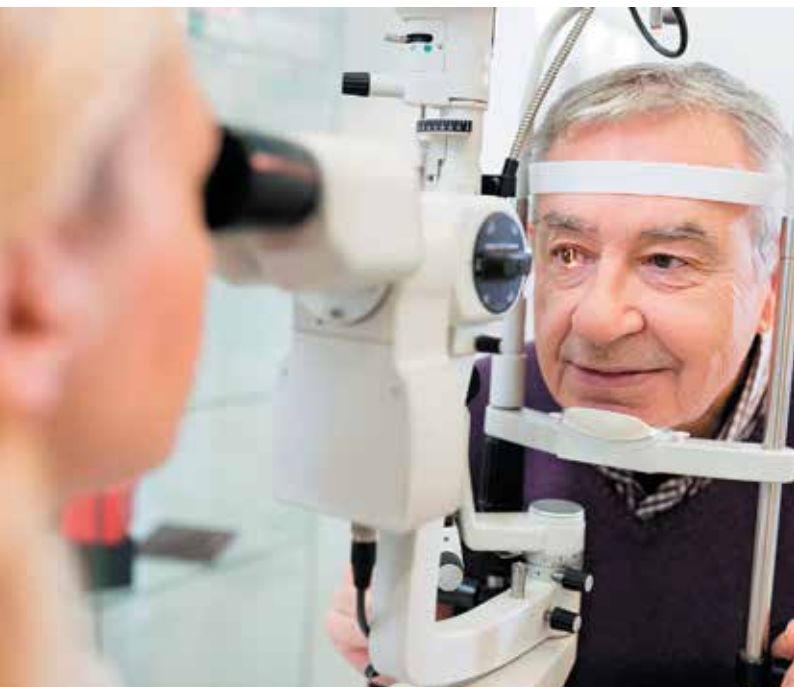- **La DMLA exsudative constitue une urgence.** D'heure en heure, apparaissent des dommages tissulaires, dont certains seront irréversibles, générant une atteinte de la vision : baisse d'acuité, tache centrale, difficulté à lire et reconnaître les visages, etc. D'où la nécessité de consulter au plus vite son ophtalmologue, ou si aucun RDV d'urgence n'est possible, de se rendre dans un centre spécialisé.
- **Le traitement d'une DMLA exsudative doit débiter, dans la mesure du possible, moins de 10 jours après le diagnostic.**
« Les études publiées ces dernières années soulignent même qu'il faudrait idéalement traiter les patients dans les 7 jours qui suivent les premiers symptômes », précise le Dr Oudy Semoun, ophtalmologiste au sein du CHIC de Créteil (94).
- **Le rythme des injections doit être respecté scrupuleusement.**

Les études montrent que le délai entre chaque indication d'injection et l'injection effective (autrement dit, le fait de se faire injecter avec retard par rapport aux recommandations d'injection données par l'ophtalmologiste) constitue un risque de perte d'acuité visuelle pour le patient.

Actualisation des recommandations thérapeutiques

En juin 2012, la Haute Autorité de Santé (HAS) a publié ses nouvelles recommandations pour la prise en charge diagnostique et thérapeutique de la DMLA.

A ce jour, seules les DMLA «exsudatives» peuvent bénéficier de traitements actifs. Les médicaments «anti-VEGF», traitement de référence, sont injectés dans le vitré de l'œil, dans des conditions de confort et de sécurité bien établies⁽⁴⁾. En s'opposant localement au VEGF (*Vascular Endothelial Growth Factor*), facteur de croissance vasculaire, ces médicaments freinent la prolifération des néo-vaisseaux. Neuf fois sur dix, ils stabilisent, voire améliorent, l'acuité visuelle, mais les injections doivent être répétées plusieurs fois par an.



(4)Agence Française de Sécurité Sanitaire de Produits de Santé (Afssaps). Mise au point 11 février 2011.

Des traitements combinés peuvent être utilisés au cas par cas. Par exemple la photothérapie dynamique, utile en cas de contre-indication ou de non-réponse aux anti-VEGF, peut parfois aussi leur être associée. Cette méthode consiste à injecter de la vertéporphine par voie intraveineuse puis à l'activer grâce à un laser spécifique, afin de détruire les néovaisseaux.

Par ailleurs, les experts recommandent de proposer l'arrêt du tabac aux personnes souffrant d'une DMLA et d'orienter les fumeurs dépendants vers une consultation spécialisée dans le sevrage tabagique.

Il est important de surveiller les patients qui souffrent d'une DMLA atrophique car celle-ci peut se compliquer de néovaisseaux. Une consultation rapide est requise en cas de modification des symptômes.

Le port de verres teintés ou solaires peut être proposé. Quel(s) que soi(en)t le ou (les) traitements, **un suivi ophtalmologique régulier** est nécessaire (acuité visuelle, fond d'œil, OCT voire angiographie), afin de définir le rythme thérapeutique qui convient le mieux à chaque patient, puis de dépister et traiter les rechutes sans tarder.

A retenir :

- **Le traitement dépend du type et du degré de DMLA.** Il peut varier d'un patient à l'autre, d'un œil à l'autre et d'une période à une autre sur un même œil.
- **La DMLA est une maladie ;** elle ne peut pas être compensée par une correction optique de type lunettes ou lentilles de contact.

La rééducation visuelle

Qu'elles soient déjà très évoluées au moment du diagnostic, qu'elles ne répondent pas suffisamment aux traitements ou qu'il s'agisse d'une forme pour laquelle aucun traitement actif n'est encore disponible, certaines DMLA entraînent une baisse importante de la vision centrale.

Tout n'est pas perdu pour autant. La rééducation basse vision apprend aux personnes motivées dont la vision centrale a fortement et définitivement chuté, à exploiter au mieux leurs possibilités visuelles et à retrouver confiance en elles pour conserver la meilleure autonomie et la meilleure qualité de



vie possibles. Il s'agit notamment de développer la **vision périphérique** tout en apprenant à choisir et à utiliser les **aides visuelles** (filtres, loupes, téléagrandisseurs, éclairage...).

Fondé sur un **projet individualisé**, le programme de rééducation se déroule sur quelques semaines ou mois, dans des centres dédiés ou en ville, dans le cadre d'une collaboration étroite entre le patient et les professionnels de la "**basse vision**" (ophtalmologistes, orthoptistes, opticiens spécialisés...).

Pour plus d'informations sur la basse vision et pour trouver un « opticien basse vision » près de chez vous, rendez-vous sur le site des Journées nationales de la macula :

www.journees-macula.fr

Les recherches se poursuivent

Maintes formes de DMLA ont été identifiées. Pour chacune d'elles, l'expression clinique, le retentissement visuel, la vitesse de progression, les mécanismes, les bases génétiques, le pronostic et la réponse au traitement sont différents.

De nombreuses équipes de cliniciens, de soignants et de chercheurs travaillent au quotidien pour améliorer la prise en charge des patients, compte tenu des connaissances les plus récentes.

Les experts de la HAS proposent notamment de développer :

- des études comparant les différents traitements entre eux ;
- d'autres voies d'administration des thérapeutiques que les injections intravitréennes ;
- des traitements de longue durée d'action ;
- ainsi que des réseaux de basse vision.

De nombreuses molécules sont actuellement à l'étude. Ces recherches pourraient déboucher sur de futurs traitements, non seulement pour la DMLA exsudative, mais également pour la DMLA atrophique.

Si la DMLA atrophique ne bénéficie pour le moment d'aucun traitement actif, une étude très prometteuse menée récemment par équipe américano-grecque pourrait bientôt changer la donne et apporter de l'espoir à de nombreux patients atteints d'une forme sèche de DMLA. En effet, cette étude a mis en évidence l'efficacité de l'atorvastatine (médicament contre le cholestérol) à forte dose pour freiner la maladie. Dans l'hypothèse où ces premiers résultats encourageants seraient confortés par d'autres études menées sur un nombre de patients plus important, ce traitement préventif permettrait, dans certains cas, de ralentir la maladie avant même l'apparition de troubles visuels.

Des pistes de recherches porteuses d'espoir pour les patients.

Les efforts de la recherche clinique et fondamentale sont constants dans le domaine de la prise en charge des patients atteints de DMLA. Des nouvelles techniques d'imagerie émergent, avec en particulier un OCT de nouvelle génération appelé «Angio-OCT», qui permet la visualisation des néovaisseaux rétiens sans injection de produit de contraste.

En Bref

Il n'est, à ce jour, pas possible de guérir de la DMLA. C'est une maladie chronique. Il est possible, en revanche, d'en ralentir l'évolution dans certains cas. Plus le traitement et/ou la prévention sont précoces, plus ils sont efficaces et plus les chances de préserver la vision augmentent, d'où l'importance du dépistage. Même en l'absence de symptômes, dès 55 ans, et 45-50 ans chez les personnes qui ont des facteurs de risque, une consultation annuelle chez l'ophtalmologiste est recommandée, pour vérifier sa vision et l'état de sa macula.

Les autres maladies de la macula

• Les occlusions veineuses rétinienne

Si elles peuvent concerner tout le monde, les occlusions veineuses rétinienne surviennent le plus souvent entre 55 et 65 ans et concerneraient chaque année en France 20 000 personnes. Elles constituent une cause fréquente de perte de la vision.

Cette pathologie empêche le sang de s'évacuer normalement hors des vaisseaux de l'œil, ce qui entraîne un ralentissement de la circulation sanguine et une pression élevée dans les veines. Les veines de la rétine finissent par se dilater et des hémorragies apparaissent.

Les principaux facteurs de risque sont l'hypertension artérielle et le glaucome à angle ouvert. D'autres facteurs comme le diabète, les maladies cardio-vasculaires, l'hyperlipidémie, la thrombophilie sont également évoqués.

C'est au cours d'un examen du fond d'œil que le diagnostic est le plus souvent posé.

Une fois la maladie diagnostiquée, son évolution est incertaine et varie d'un patient à l'autre. Dans certains cas, la guérison est spontanée : la veine obstruée se débouche d'elle-même ou des vaisseaux se forment pour la contourner. La circulation sanguine peut alors se rétablir et les lésions sur la rétine sont limitées, voire inexistantes. Dans d'autres cas, la maladie peut évoluer vers une forme plus sévère et entraîner une baisse d'acuité visuelle pouvant aller jusqu'à la cécité de l'œil concerné.

A ce jour, il n'existe aucun traitement général consensuel de l'occlusion veineuse rétinienne. Différents traitements peuvent être recommandés par l'ophtalmologiste selon les cas, notamment pour prévenir l'apparition de complications : traitements visant à fluidifier le sang (antiagrégants plaquettaires, anticoagulants, hémodilution), chirurgie, traitement au laser, injection intraoculaire d'anti-inflammatoires ou de médicaments « anti-VEGF ».

• La maculopathie diabétique

Elle est la principale cause de malvoyance chez les personnes diabétiques. Cette maladie atteint la macula, zone centrale de la rétine qui joue un rôle essentiel dans la vision des détails. La vision périphérique est conservée, mais la vision centrale est atteinte et peut entraîner un handicap visuel qui rend difficile l'exécution de certaines tâches au quotidien (lire, reconnaître les visages, percevoir les détails...). La maladie peut prendre deux formes : le plus souvent, elle est œdémateuse (on parle alors d'« œdème maculaire diabétique »). De façon plus rare, elle peut être ischémique (forme incurable pouvant entraîner une très forte déficience visuelle).

• La maculopathie myopique

Cette pathologie concernant les grands myopes est causée par un étirement de la rétine qui se produit lorsque le globe oculaire de la personne est plus long que la normale. L'apparition de certaines complications peut entraîner une baisse d'acuité visuelle sévère et rapide.

• Le trou maculaire

Cette pathologie est causée par une traction vitréenne importante du tissu rétinien situé au centre de la macula. Elle peut se traduire par différents symptômes qui rendent la lecture et les tâches quotidiennes difficiles : vision déformée des lignes droites ou des objets, tache au centre des mots ou des lettres, difficultés à percevoir les reliefs.

• La maladie de Stargardt

Cette maladie d'origine génétique entraîne une altération progressive de la macula et apparaît dans la plupart des cas avant l'âge de 20 ans. Elle se traduit par des difficultés à percevoir les détails et une altération de la vision des couleurs rouge-vert.

Pour en savoir plus :

- **Association DMLA**
www.association-dmla.com
- **Basse Vision.net**
www.bassevision.net
- **Centre Hospitalier Intercommunal de Créteil**
www.creteilophtalmo.fr
- **Laboratoire Bayer**
www.ladmlaetmoi.fr
- **Laboratoire Novartis**
www.dmlainfo.fr
- **Macular Degeneration Partnership**
www.amd.org
- **Société Française d'Ophtalmologie**
www.sfo.asso.fr
- **Syndicat National des Ophtalmologistes de France**
www.snof.org
- **Fédération Rétine**
www.fedret.fr
- **Société Française de Rétine**
www.sfretine.org
- **Fédération France macula**
www.ffmacula.fr